

Efeito do óleo ozonizado em lesões cutâneas em ratos

Larissa Harmatiuk Chagas¹; Anabella Mira²

Resumo: Desde a primeira guerra mundial o ozônio vem sendo utilizado como uma modalidade terapêutica em diversas enfermidades que acometem tanto os seres humanos como os animais, sendo reconhecido desde então como um importante coadjuvante na reparação tecidual. Sendo assim, o presente trabalho teve o objetivo de pesquisar os efeitos biológicos do óleo ozonizado na reparação tecidual de feridas dérmicas induzidas em animais, o experimento foi realizado no hospital veterinário da Faculdade Assis Gurgacz no período de 09 a 24 de setembro de 2015, sendo utilizados vinte ratos machos. O delineamento utilizado foi inteiramente casualizado. Os ratos foram divididos aleatoriamente em dois grupos com 10 animais cada: I - Grupo controle (aplicação de solução fisiológica 0,9%) e II - Grupo experimental (aplicação do óleo ozonizado). Os resultados macroscópicos mostraram que os ratos do grupo II tiveram suas lesões cicatrizadas mais rapidamente e por completo, embora não tenha havido diferença estatística na comparação do tamanho das lesões entre os grupos ($P>0,05$). Nos resultados microscópicos, o grupo II mostrou diferença significativa para hiperemia, infiltrado inflamatório, colágeno, e erosão e inflamação da epiderme e derme, com maiores escores ($P<0,05$).

Palavras-chave: Ozonioterapia; feridas; derme.

Ozonated oil effect on skin lesions in rats

Abstract: Since World War ozone has been used as a therapeutic modality in various diseases affecting both humans and animals being recognized ever since as an important component in tissue repair. Therefore this study will aim to investigate the biological effects of ozonated oil in wound healing dermal wounds induced in animals, the experiment will be carried out in the veterinary hospital of the Faculty Assis Gurgacz the period of 3 to 14 August 2015, being used twenty male rats. The experimental design will be completely randomized. Rats are randomly divided into two groups with 10 animals each: I - control group (saline application) and II - Experimental Group (application of ozonated oil). The macroscopic findings showed that the rats of the group II had their lesions healed faster and completely, although there have been statistical differences in lesion size between groups ($P>0.05$). In the microscopic results, the group II showed significant differences for hyperemia, inflammatory infiltration, collagen, and erosion and inflammation of the epidermis and dermis, with higher scores ($P<0.05$).

Key words: Ozone therapy, wounds, derm.

Introdução

Logo após uma lesão, é possível visualizar o sangue preenchendo a área, a fim de proteger e iniciar o processo cicatricial, formando-se o tecido de granulação e seguido de crostas. Com o passar dos dias a lesão começa a apresentar retração, diminuindo a lesão

¹ Formanda do Curso de Medicina Veterinária da Faculdade Assis Gurgacz - FAG, Cascavel - Paraná. lhlarissa@hotmail.com

² Orientadora, Mestre em Ciências Veterinárias (UFPR). Professora do Curso de Medicina Veterinária da Faculdade Assis Gurgacz - Paraná. anabellavet@ig.com.br

gradativamente e, por fim, presença de tecido conjuntivo e completa cicatrização (Sanchez Neto *et al.*, 1993; JONES *et al.*, 2000; NITZ *et al.*, 2006; LEITE ARAÚJO, 2010).

Na avaliação da cicatrização microscópica, logo após a lesão é possível visualizar reação inflamatória, que faz com que migrem células de defesa para o local. Posteriormente ocorre a neovascularização, migração de infiltrados inflamatórios, fibroblastos e colágeno, reconstituindo o tecido de granulação (SANCHEZ NETO *et al.*, 1993; JONES *et al.*, 2000; NITZ *et al.*, 2006; LEITE ARAÚJO, 2010). A presença de colágeno e fibroblastos promovem a reepitelização e força contrátil, deixando um aspecto avermelhado, sendo que, o colágeno e os infiltrados inflamatórios começam a diminuir após epitelização e é possível ver grandes quantidades de fibroblastos no processo final (NITZ *et al.*, 2006; LEITE ARAÚJO, 2010).

Um estudo feito por Sanchez (2008) relata uma terapia utilizando o ozônio na reparação tecidual, descrevendo uma melhor cicatrização.

Na medicina veterinária há uma procura incessante de maneiras alternativas de tratamentos economicamente mais acessíveis e menos invasivos, como também métodos terapêuticos que substituam drogas e que não causem resistência bacteriana. A ozonioterapia vem sendo utilizada em outros países na medicina humana, a qual se origina de uma mescla de ozônio e oxigênio (MAHMOUD e FREIRE, 2007).

Ozônio, do grego *ozein* que significa odorante, devido ao seu cheiro característico, no meio ambiente é o resultado de uma reação endotérmica, catalisada pelos raios ultravioletas, encontrado em grandes quantidades na ozonoesfera, que tem como principal função o controle da irradiação e é responsável pela coloração azul do céu (MAHMOUD e FREIRE, 2007). O ozônio também pode ser encontrado de outras formas na natureza, como após uma descarga elétrica, como os raios, trovões e relâmpagos (SANCHEZ, 2008).

A partir da descoberta do ozônio no século XIX, aplicou-se sua vasta utilização em diversas áreas, como no tratamento de águas, na esterilização de instrumentos, higienização de ambientes e alimentos (SANCHEZ, 2008).

O ozônio medicinal por sua vez é obtido através de uma descarga elétrica pela diferença de potencial de dois eletrodos em um fluxo gasoso de oxigênio medicinal, esses átomos de oxigênio reagem com outra molécula de oxigênio formando assim o ozônio (LAGE-MARQUES, 2008).

Dentre os efeitos biológicos do ozônio, as principais finalidades observadas são a fungicida, bactericida, virucida, melhora as propriedades hemorreológicas, a circulação através dos capilares e ativa o sistema enzimático seguido por diversas técnicas terapêuticas.

A ozonioterapia pode ser realizada por via intravenosa, intramuscular, subcutânea, intra-articular, por insuflação vaginal e retal, pode ainda ser aplicada na forma de auto-hemotransfusão e como tratamento tópico (HADDAD *et al.*, 2009).

A aplicação direta do ozônio por via intravenosa ou intra-arterial é expressamente proibida por poder provocar êmbolos de oxigênio, como também a via inalatória, em consequência aos seus efeitos tóxicos na traquéia e nos brônquios, também podendo levar à morte (SANCHEZ, 2008).

A molécula de ozônio, a qual é composta de três átomos de oxigênio, reage com qualquer componente de ligação de carbono, gerando assim uma variedade de produtos. Uma vez em contato com os componentes do sangue, o ozônio ativa funções biológicas, mas o seu mecanismo de ação não é totalmente compreendido. O ozônio promove estresse oxidativo, o que estimula os mecanismos de defesa endógenos (TEIXEIRA *et al.*, 2013).

Em contato com tecidos biológicos, o ozônio reage com biomoléculas para formar oxigênio em oxigênio atômico, um átomo altamente reativo. Reação com ácidos graxos poli-insaturados, antioxidantes e outros componentes fornecem doadores de elétrons durante a oxidação. Estas reações produzem espécies reativas de oxigênio, em especial o peróxido de hidrogênio, e a oxidação de lipídios, produtos que atuam como um mensageiro de ozônio, desencadeando uma série de efeitos biológicos e terapêuticos (TEIXEIRA *et al.*, 2013).

Na medicina humana o ozônio é empregado no tratamento de feridas em fase de gangrena, bem como no tratamento de pé diabético levando a uma diminuição de 25% das despesas em comparação com o uso de antibióticos. Mostrou-se melhor que a antibioticoterapia também na cicatrização de feridas, diminuindo principalmente o tempo de cicatrização (MELO *et al.*, 2014).

Devido à instabilidade e à toxicidade do gás, os óleos vegetais constituem um meio eficaz no campo da ozonioterapia, pois se torna mais seguro. Entretanto é necessário lembrar que o método de administração varia conforme a doença. Algumas características do tratamento utilizando o óleo ozonizado o tornam eficaz no tratamento de feridas infectadas, fístulas, melhora na cicatrização e outros processos sépticos locais, como em micose epidérmica dos pés, pela facilidade do uso e da aplicação (TRAINA, 2008).

O ozônio associado com o azeite de oliva possui propriedades reparadoras, como o aumento de expressão de mediadores inflamatórios, tais como fatores de crescimento derivados de plaquetas, fator transformador de crescimento beta e com melhor vascularização (RODRIGUEZ SANCHEZ, 2011). Os óleos ozonizados possuem atividades biológicas

localizadas como a intensa atividade germicida, a ativação da micro circulação local, melhora o metabolismo celular de oxigênio e promove o estímulo de crescimento do tecido de granulação, revitalização do tecido epitelial (SCHWARTZ *et al.*, 2011).

Este estudo teve por finalidade pesquisar os efeitos biológicos do óleo ozonizado na reparação tecidual de feridas dérmicas induzidas em animais, como uma etapa primária e de extrema importância para subsídio científico que fundamente seu possível uso clínico na medicina veterinária.

Material e Métodos

O presente trabalho foi desenvolvido no Biotério do Hospital Veterinário da Faculdade Assis Gurgacz (FAG), após aprovação do Comitê de ética (06/2015) para uso de animal. A FAG está localizada em Cascavel, interior do Paraná, com latitude $-24^{\circ} 57' 21''$ e longitude $-53^{\circ} 27' 19''$.

O experimento foi realizado no período de 09 de setembro a 24 de setembro de 2015. Para tal, foram utilizados vinte ratos, com peso entre 200 e 400 gramas, machos, com dois meses de idade. Esses animais foram mantidos em gaiolas plásticas, separados, em sala com temperatura controlada entre 22°C e com umidade relativa de 50%, sendo alimentados com ração comercial e dieta hídrica.

Preparo dos animais

Os animais foram anestesiados por via intramuscular, utilizando o protocolo anestésico contendo os fármacos cloridrato de tiletamina, cloridrato de zolazepam, sulfato de atropina e cloridrato de xilazina, com doses posológicas calculadas por extrapolação alométrica interespecífica. O relaxante muscular escolhido foi o cloridrato de xilazina, também com doses posológicas calculadas por extrapolação alométrica interespecífica. Foi utilizado como analgésico o cloridrato de tramadol 4mg/kg por via oral no pré operatório e no pós operatório durante 7 dias.

O delineamento utilizado foi inteiramente casualizado, no qual os ratos foram divididos aleatoriamente em dois grupos com 10 animais cada: I - Grupo controle (aplicação de solução fisiológica 0,9%) e II - Grupo experimental (aplicação do óleo ozonizado). No primeiro dia de experimento cada grupo realizou a tricotomia do local e, devidamente anestesiados, e com anti-sepsia em seu dorso com digluconato de clorexidina 2%, os ratos passaram por uma demarcação circular utilizando punch de 09 mm e realizada a incisão com uma tesoura.

Tratamentos

Após o procedimento de demarcação com o punch o grupo II recebeu o tratamento com o óleo ozonizado sobre a ferida uma vez por dia, durante duas semanas consecutivas. O grupo I recebeu a aplicação de solução fisiológica 0,9% durante o mesmo período. A aplicação do óleo ozonizado e da solução fisiológica foi de 0,1 ml sobre cada lesão cutânea dos animais, sendo feita uma vez ao dia, durante 15 dias.

Produção do óleo ozonizado

O óleo ozonizado foi produzido por meio do gerador de ozônio (Ozone & Life® 1.5), utilizando concentração de 20 µg/ml. A fonte de oxigênio medicinal com fluxo de 0,5 L/min foi ajustada e regulada para fluxômetro de precisão, sendo o ozônio transportado por uma mangueira de silicone para um vidro estéril que continha 40 ml de óleo de girassol (Pazze) e 5 ml de água. O tempo de ozonização foi cronometrado e padronizado em 20 minutos.

Depois do tempo de produção esse óleo foi retirado do recipiente de vidro e colocado em uma seringa de 60 ml, foi deixado em descanso para ocorrer a decantação da água e do óleo, sendo mantido em uma temperatura constante de 8°C. Depois de separados, o óleo ozonizado foi colocado em um recipiente estéril e mantido refrigerado em temperatura de 8°C.

A concentração final no óleo foi monitorada através de um procedimento analítico de índice de peróxidos em gorduras, realizado em laboratório autorizado. O óleo ozonizado obteve um índice de peróxido de 78,92 mEq/Kg (ANEXO A), enquanto o óleo *in natura* alcançou um índice de peróxido de 7,41 mEq/Kg (ANEXO B). Este teste foi realizado para analisar a quantidade de peróxido antes e depois da ozonização.

Planimetria e AutoCAD

Durante o período de tratamento dos dois grupos (grupo controle e grupo experimental), foi realizada a planimetria das lesões diariamente para mensurar o grau de cicatrização. Para isso, foi utilizado filme transparente quadriculado e uma régua, analisado a eficiência ou não do ozônio no tratamento de lesões cutâneas, comparando com a evolução do grupo controle.

O filme foi sobreposto às lesões e demarcado com caneta a circunferência, em seguida o filme foi colocado sobre uma régua e registrado através de fotografias, utilizando as dimensões da régua como uma escala gráfica de referência.

As imagens foram importadas para o software de desenho assistido por computador *AutoCAD* e, com a utilização da ferramenta *scale*, colocou-se as imagens em escala para

realizar a coleta das dimensões referentes às lesões. Posteriormente utilizou-se a ferramenta *polyline* para criar uma linha e assim demonstrar o tamanho em área (mm²) para cada lesão.

Destino dos animais

Ao término da pesquisa os ratos foram encaminhados para descarte, sendo eutanasiados com dose duplicada de com xilazina e cetamina por via intramuscular, seguida da administração do cloreto de potássio por via intracardíaca, e encaminhados para a esterilização e incineração. Após a eutanásia, foi retirada uma peça cirúrgica obtida do local submetido à lesão, os exemplares removidos foram fixados em formol 10% e posteriormente encaminhados ao laboratório autorizado. Por fim foi realizado o descarte dos animais e encaminhados para a esterilização e incineração da carcaça.

Exame histopatológico

Em laboratório, as amostras passaram pela inclusão em parafina e coloração com hematoxilina-eosina para avaliação histopatológica em microscópio. Esta avaliação baseou-se em analisar os graus dos seguintes processos de cicatrização: neovascularização, epitelização na cicatrização, hiperemia, fibroblastos, presença de infiltrado inflamatório, colágeno, e presença de erosão e inflamação da epiderme e derme superficial. Foram avaliados 3 escores para a epitelização: 0 ausente, 1 parcial e 2 completo. Para as demais avaliações foram atribuídos os seguintes escores: 0 ausente, 1 moderado e 2 acentuado. Estes escores foram analisados de acordo com Abreu *et al.* (2011).

Análise estatística

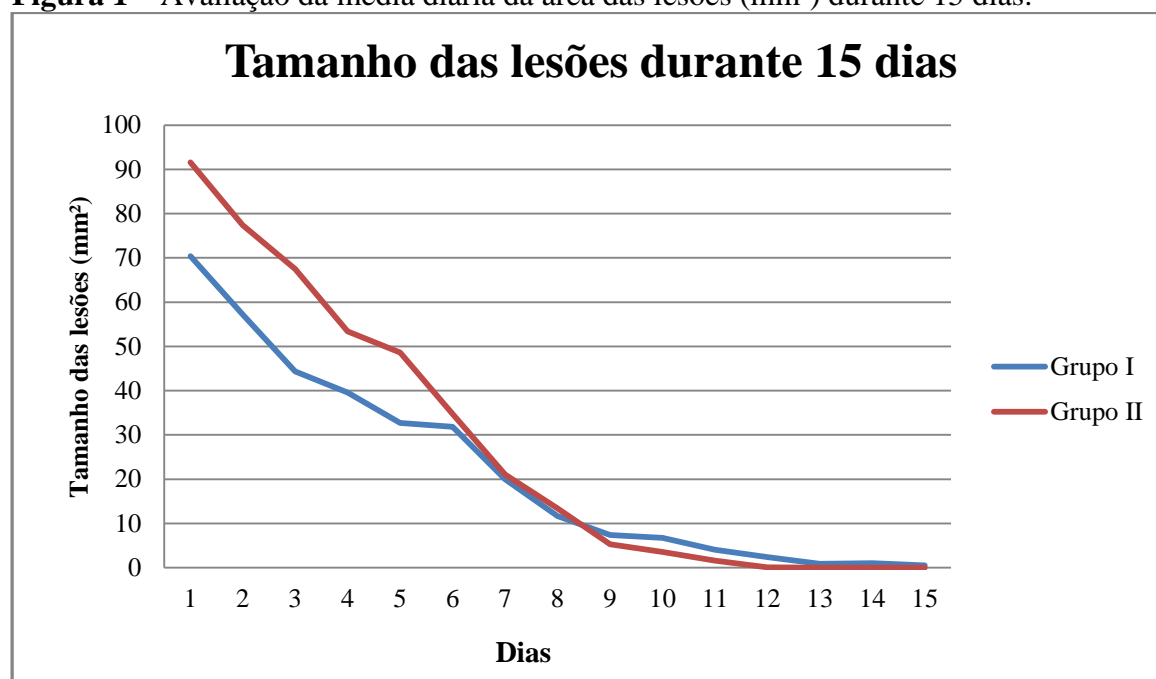
As análises estatísticas foram avaliadas pelo programa Statistix. Para avaliação das médias das lesões dos animais do grupo I (controle) e grupo II (Óleo ozonizado), nos dias 1, 5, 10 e 15, foi utilizado o Teste de F, a 5% de probabilidade. Para avaliação histopatológica foi utilizado o Teste de Kruskal-Wallis, a 5% de probabilidade. O nível de significância (p) utilizado foi de 0,05.

Resultados e Discussão

Conforme mostra a Figura 1, não houve diferença estatística na média do tamanho de todas as lesões durante os 15 dias de tratamento entre os grupos I e II (controle e óleo ozonizado) ($P > 0,05$). Os resultados mostraram que, a partir do 9º dia, as lesões do grupo II (óleo ozonizado) foram menores até o final do tratamento e todos os ratos tiveram suas lesões cicatrizadas mais rapidamente, em comparação ao grupo I (controle), em que não houve

completa cicatrização em 3 ratos ao final do experimento. No estudo realizado por Araújo (2014) em equínos tratados com solução fisiológica, solução fisiológica ozonizada, óleo de andiroba e óleo de andiroba ozonizado, o grupo em que foi realizado tratamento com óleo de andiroba ozonizado teve cicatrização mais rápida em relação aos demais grupos. Em um relato de caso discutido por Sanchez (2008), um porquinho da índia teve sua lesão cicatrizada em 8 dias, após tratamento diário com óleo ozonizado. Em estudo feito por Karam (2012) com insuflação retal de ozônio, os ratos do grupo teste apresentaram cicatrização mais rápida, sendo que aos 15 dias todos os ratos tiveram suas feridas cicatrizadas, enquanto que alguns ratos do grupo controle não tinham completa cicatrização. Traina (2008) realizou um estudo com água ozonizada com 4 ppm, água ozonizada com 1 ppm, água e o grupo controle não recebeu tratamento, sendo que o grupo tratado com água ozonizada com 4 ppm mostrou melhor contração da ferida aos 14 dias de tratamento.

Figura 1 – Avaliação da média diária da área das lesões (mm²) durante 15 dias.



Médias não diferem entre si pelo Teste de F, a 5% de probabilidade.

Coefficiente de variação = 112,63%; Probabilidade = 0,0729.

Grupo I: Solução Fisiológica 0,9%; Grupo II: Óleo ozonizado.

Comparando-se a média das lesões no 1º, 5º, 10º e 15º dia, houve diferença estatística ($P < 0,05$) apenas nos dias 1 e 5, sendo que o grupo controle apresentou as menores lesões nas duas situações (Tabela 1).

Tabela 1 – Média da área (mm²) das lesões dos ratos dos grupos I e II, nos dias 1, 5, 10 e 15.

Dias	Média das lesões (mm ²)		p	Cv (%)
	Grupo I Controle	Grupo II Óleo ozonizado		
1º	70,36 ^b	91,55 ^a	0,0007	14,30

5°	32,71 ^b	48,63 ^a	0,0111	30,93
10°	6,71	3,52	0,0655	71,00
15°	0,54	0	0,3286	445,38

Médias seguidas por letras distintas diferem-se entre si pelo teste de F, a 5% de probabilidade (P<0,05).

Cv = Coeficiente de variação; p = nível de significância.

De acordo com a Tabela 2, houve diferença estatística (P<0,05) apenas para hiperemia, infiltrado inflamatório, colágeno, e erosão e inflamação da epiderme e derme, onde o grupo II (óleo ozonizado) apresentou os maiores escores. Araújo (2014) mostrou que o grupo tratado com óleo de andiroba ozonizado obteve epitelização avançada, acentuada proliferação de fibroblastos e colágeno, e moderada proliferação vascular e presença de infiltrados inflamatórios, sendo que nos outros tratamentos estes escores foram menores. O estudo feito por Karam (2012) mostrou que no 15° dia de tratamento o grupo tratado com insuflação retal de ozônio não apresentava infiltrados inflamatórios, quando comparado com o grupo controle, que apresentou grau leve de infiltrados inflamatórios. Traina (2008) encontrou os seguintes resultados aos 14 dias de tratamento: grupo tratado com água ozonizada com 4 ppm obteve moderada quantidade de colágeno e fibroblastos, e pouca neovascularização; o grupo tratado com água ozonizada com 1 ppm obteve intensa presença de fibroblastos, moderada neovascularização e pouca síntese de colágeno; o grupo tratado com água apresentou intensa presença de fibroblastos, e pouca síntese de colágeno e neovascularização; o grupo que não teve tratamento apresentou pouca neovascularização, moderada síntese de colágeno e intensa presença de fibroblastos.

Tabela 2 - Comparação histopatológica das médias de cicatrização dos grupos I e II aos 15 dias de pós-operatório.

Histopatológico	Escore		p
	Grupo I Controle	Grupo II Óleo ozonizado	
Epitelização	2	2	0,9999
Neovascularização	2	2	0,9999
Hiperemia	0 ^b	2 ^a	0,0010
Infiltrado Inflamatório	0,5 ^b	1,5 ^a	0,0221
Fibroblastos	2	2	0,9999
Colágeno	0 ^b	1 ^a	0,0002
Erosão e inflamação da epiderme e derme	0 ^b	0,5 ^a	0,0085

Médias seguidas por letras distintas diferem-se entre si pelo Teste de Kruskal-Wallis, a 5% de probabilidade.

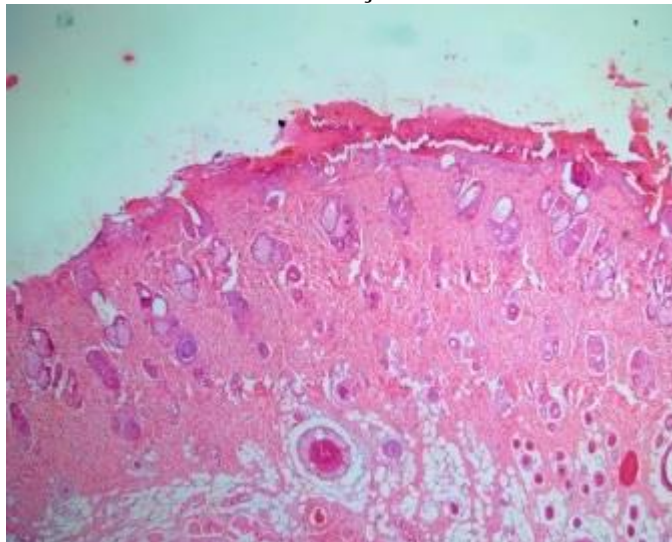
Para epitelização = 0 ausente, 1 parcial e 2 completa.

Para demais parâmetros = 0 ausente, 1 moderada e 2 acentuada.

Conforme mostra a análise histopatológica, o grupo II apresentou erosão e inflamação da epiderme e derme (Figura 2), que ocorreu por automutilação, devido ao fato do óleo ser denso e os animais higiênicos, fazendo limpeza excessiva no local. Segundo Brito (2010),

sensações desagradáveis, nos ratos utilizados em experimentos, tendem a causar automutilações.

Figura 2 – Análise histopatológica de derme e epiderme de ratos tratados com óleo ozonizado mostrando erosão e inflamação.



Fonte: Arquivo pessoal (2015).

Conclusões

Os resultados macroscópicos mostraram que os ratos do grupo II (óleo ozonizado) tiveram suas lesões cicatrizadas mais rapidamente e por completo ao final do experimento, em comparação com os ratos do grupo I (controle), onde 30% dos ratos não tiveram suas lesões cicatrizadas, embora não tenha havido diferença estatística na comparação do tamanho das lesões entre os grupos.

Nos resultados microscópicos, o grupo II mostrou diferença significativa para hiperemia, infiltrado inflamatório, colágeno, e erosão e inflamação da epiderme e derme, com maiores escores, devido ao fato dos animais se auto-mutilarem por conta do óleo ozonizado ser denso e desagradável, fazendo automutilação no local da aplicação do óleo.

Como os ratos presentes no estudo se auto-mutilaram devido o óleo ser denso e desagradável, sugere-se novo estudo com solução fisiológica ozonizada em lesões cutâneas de ratos para avaliação da cicatrização.

Referências

ABREU, J. A. C.; SOUSA, A. L.; ALVES, C. L. G. F.; NUNES, J. T. Análise histológica da cicatrização de feridas cutâneas experimentais sob ação do laser de baixa potência. *Scientia Medica*, Porto Alegre, v. 21, n. 3, p. 96-100, 2011.

ARAÚJO, A. L. **Efeitos do uso tópico do óleo de andiroba puro e ozonizado em feridas cutâneas experimentalmente induzidas em equinos.** 2014. 64 f. Dissertação (Mestrado em Ciência Animal) – Universidade Vila Velha, Vila Velha. 2014.

BRITO, A. F. S. **Diferentes doses de laser no tratamento neural após compressão experimental do nervo ciático de ratos submetidos a hipocinesia dos membros pélvicos.** 2010. 69 f. Dissertação (Mestrado em *Scientiae*) – Universidade Federal de Viçosa, Viçosa. 2010.

HADDAD, M. A.; SOUZA, M. V.; HINCAPIE, J. J.; RIBEIRO JUNIOR, J. I.; RIBEIRO FILHO, J. D.; BENJAMIN, L. A. Comportamento de componentes bioquímicos do sangue em equinos submetidos à ozonioterapia. **Arquivos Brasileiros de Medicina Veterinária e Zootecnia**, Viçosa, v. 61, n. 3, p. 539-546, 2009.

JONES, T. C.; HUNT, R. D.; KING, N. W. **Patologia Veterinária.** 6. ed. São Paulo: Manole, 2000. 1424 p.

KARAM, A. M. **Ozonioterapia na reparação tecidual de feridas induzidas em pele de ratos.** 2012. 61 f. Dissertação (Mestrado em Ciências Odontológicas) – Centro Universitário da Fundação Educacional de Barretos, Barretos. 2012.

LAGE-MARQUES, M. **Estudo da ozonioterapia como contribuição para a odontologia Veterinária.** 2008. 67 f. Dissertação (Mestrado em Medicina Veterinária) – Universidade de São Paulo, São Paulo. 2008.

LEITE ARAÚJO, A. K. **Aspectos morfológicos do processo de cicatrização induzido por *Ouratea sp.*** 2010. 62 f. Dissertação (Mestrado em Ciências Veterinárias) – Universidade Estadual do Ceará, Fortaleza, 2010.

MAHMOUD, A.; FREIRE, R. S. Métodos emergentes para aumentar a eficiência do ozônio no tratamento de águas contaminadas. **Química Nova**, v. 30, n. 1, p. 198, 2007

MELO, M. S.; ALVES, L. P.; CARVALHO, H. C.; LIMA, C. J.; MUNIN, E.; VILELA-GOULART, M. G.; GOMES, M. F.; SALGADO, M. A. C.; ZÂNGARO, R. A. Ozonioterapia em queimaduras induzidas por laser de co2 em pele de ratos. In: CONGRESSO BRASILEIRO DE ENGENHARIA BIOMÉDICA, 24., 2014, Uberlândia. **Anais Eletrônicos.** Uberlândia: UFU, 2014. p. 2671-2674.

NITZ, A. C.; ELY, J. B.; D'ACAMPORA, A. J.; TAMES, D. R.; CORRÊA, B. P. Estudo morfométrico no processo de cicatrização de feridas cutâneas em ratos, usando: *Coronopus didymus* e *Calendula officinalis*. **Artigos Catarinenses de Medicina**, v. 35, n. 4, p. 74-79, 2006.

RODRIGUEZ SANCHEZ, M. D. P. **Estudo histomorfológico e histomorfométrico da reparação tecidual na alveolite provocada em ratos tratada por óleo ozonizado.** 2011. 89 f. Dissertação (Mestrado em Ciências Odontológicas) – Universidade de São Paulo, São Paulo. 2011.

SANCHEZ, C. M. **A utilização de óleo ozonizado para o tratamento tópico de lesões em porquinho da índia (*cavia porcellus*) - relato de caso.** 2008. 38 f. Monografia (Pós-Graduação em Clínica Médica e Cirúrgica e Animais Selvagens) – Universidade Camilo Castelo Branco, Itatiba. 2008.

SANCHEZ NETO, R.; BARONE, B; TEVÊS, D. C.; SIMÕES, M. J.; NOVO, N. F.; JULIANO, Y. Aspectos morfológicos e morfométricos da reparação tecidual de feridas cutâneas de ratos com e sem tratamento com solução de papaína a 2%. **Acta Cirúrgica Brasileira**, v. 8, n. 1, p. 18-23, 1993.

SCHWARTZ, A; KONTORSCHIKOVA, C. N.; MALESNIKOV, O. V.; SÁNCHEZ, G. M.; RE, L.; GRIBKOVA, I. A. **Guía para el uso médico del ozono - Fundamentos terapéuticos e indicaciones.** 1. ed. Madrid: Artes Gráficas, 2011.

TEIXEIRA, L. R.; LUNA S. P. L.; TAFFAREL, M. O.; LIMA A. F. M.; SOUSA, N. R.; JOAQUIM, J. G. F.; FREITAS, P. M. C. Comparision of intrarectal ozone, ozone administered in acupoints and meloxicam for postoperative analgesia in bitches undergoing ovariohysterectomy. **The Veterinary Journal**, v. 197, n. 3, p. 794-799, 2013.

TRAINA, A. A. **Efeitos biológicos do ozônio diluído em água na reparação tecidual de feridas dérmicas em ratos.** Tese (Doutorado em Ciências Odontológicas - Universidade de São Paulo, São Paulo. 2008.

Anexos

ANEXO A – Índice de peróxido de óleo ozonizado.

RELATÓRIO DE ENSAIOS		Nº 00229044	
SOLICITANTE			
Nome:	Larissa Harmatiuk		
CPF/CNPJ:	044.424.689-40		
Cidade:	Cascavel	Estado:	PR
Telefone:	(42)9927-4231		
Responsável:	Não informado		
AMOSTRA/ITEM ENSAIADO			
Produto:	Óleo de Girassol - Ozônio		
Data Recebimento:	05/09/2015	Hora Recebimento:	18:00
Marca:	Pazze	Solicitação:	N.I.
Local de Coleta:	Residencia	Coletor:	Larisa
Data Fabricação:	03/08/2015	Validade:	08/2016
Nº Registro:	N.I.	Lacre:	N.I.
Data Coleta:	05/09/2015	Turno:	N.I.
Temp. Coleta:	9,0 °C	Área Coleta:	N.I.
Temp. Recebimento:	N.I. °C	Integrado:	
Informações adicionais:	Amostra 02		
Data Ensaio:	04/09/2015	Data Conclusão:	04/09/2015
ENSAIOS			
Ensaio (Código)	Resultado	Unidade	Metodologia
FQ050	Índice de Peróxido	78,92	mEq/Kg
			IN 20 MAPA
<small>N.I.: Dado(s) não informado(s) pelo Solicitante UFC - Unidade Formadora de Colônia N.D. - Não Detectável Est. - Estimado * Os resultados se referem somente à amostra analisada e a reprodução do documento só poderá ser integral e dependente da aprovação por escrito do laboratório emissor e do cliente. * O laboratório não é responsável pela coleta, os resultados são referentes às amostras coletadas pelo cliente.</small>			
Referência da Metodologia:			
<small>BRASIL. Ministério da Agricultura Pecuária e Abastecimento. Secretaria de Defesa Agropecuária. Instrução Normativa Nº 20, de 21 de julho de 1999. Oficializa os Métodos Analíticos Físico-Químicos para Controle de Produtos Carneos e seus Ingredientes - Sal e Salmoura. Diário Oficial da União, Brasília: DF, 27 de Julho de 1999. Seção 1, p. 10.</small>			

ANEXO B – Índice de peróxido de óleo *in natura*.

RELATÓRIO DE ENSAIOS		Nº 00229043	
SOLICITANTE			
Nome:	Larissa Harmatiuk		
CPF/CNPJ:	044.424.689-40		
Cidade:	Cascavel	Estado:	PR
Telefone:	(42)9927-4231		
Responsável:	Não informado		
AMOSTRA/ITEM ENSAIADO			
Produto:	Óleo de Girassol - In Natura		
Data Recebimento:	05/09/2015	Hora Recebimento:	18:00
Marca:	Pazze	Solicitação:	N.I.
Local de Coleta:	Residencia	Coletor:	Larisa
Data Fabricação:	03/08/2015	Validade:	08/2016
Nº Registro:	N.I.	Lacre:	N.I.
Data Coleta:	05/09/2015	Hora Coleta:	10:00
Temp. Coleta:	N.I. °C	Temp. Recebimento:	N.I. °C
Informações adicionais:	Amostra 01		
Data Ensaio:	04/09/2015	Data Conclusão:	04/09/2015
ENSAIOS			
Ensaio (Código)	Resultado	Unidade	Metodologia
FQ050	Índice de Peróxido	7,41	mEq/Kg
			IN 20 MAPA
<small>N.I.: Dado(s) não informado(s) pelo Solicitante UFC - Unidade Formadora de Colônia N.D. - Não Detectável Est. - Estimado * Os resultados se referem somente à amostra analisada e a reprodução do documento só poderá ser integral e dependente da aprovação por escrito do laboratório emissor e do cliente. * O laboratório não é responsável pela coleta, os resultados são referentes às amostras coletadas pelo cliente.</small>			
Referência da Metodologia:			
CBAA - Compêndio brasileiro de alimentação animal, 2009			



PARECER CEUA/FAG Nº 06 / 2015

A Comissão de Ética no Uso de Animais da Faculdade Assis Gurgacz – CEUA/FAG, reunida em sessão ordinária, no dia 26/05/2015 considera que o projeto abaixo especificado está de acordo com os Princípios Éticos na Experimentação Animal, sendo **APROVADO**.

PROCOLO: 006/2015

PESQUISADOR / PROFESSOR: Anabella Mira


PROJETO: “Efeito do óleo ozonizado em lesões cutâneas em ratos. Uso tópico de tansagem para cicatrização de lesão cutânea em ratos.”

Ao final do projeto, o pesquisador / professor deverá encaminhar à CEUA/FAG para acompanhamento da pesquisa o relatório final e a publicação de seus resultados, até 60 dias após o término do experimento bem como a comunicação de qualquer intercorrência, efeitos adversos ou fatos relevantes que alterem o curso normal do estudo. É papel do pesquisador assegurar medidas imediatas adequadas frente a evento adverso grave ocorrido.

Eventuais modificações ou emendas ao protocolo devem ser apresentadas à CEUA/FAG de forma clara e sucinta, identificando a parte do protocolo a ser modificada e suas justificativas.

O pesquisador / professor deve desenvolver a pesquisa conforme delineada no protocolo aprovado e descontinuar o estudo somente após análise das razões da descontinuidade pela CEUA/FAG que o aprovou, aguardando seu parecer, exceto quando perceber risco ou dano não previsto ao animal participante que requeiram ação imediata.

Cascavel, 29 de Maio de 2015.



RENNÊ L. S. GOMIERO
Coordenador da Comissão de Ética no Uso de Animais
Faculdade Assis Gurgacz